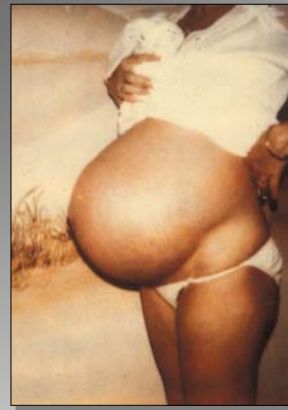


L'expansion cutanée

Dominique CASANOVA
Chirurgie Plastique et Réparatrice

Hôpital Nord
Marseille

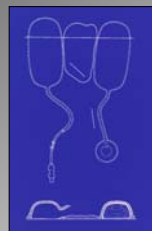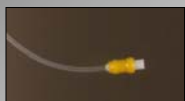

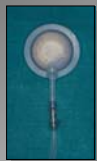
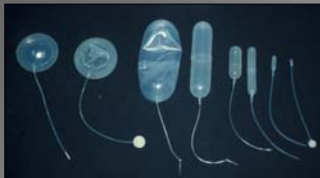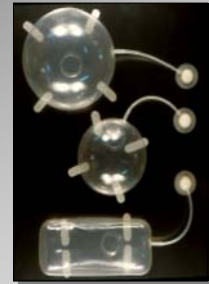1957 : **NEUMANN**

Reconstruction d'oreille

1976 : **RADOVAN**

1ère prothèse moderne :
valve et tube SC

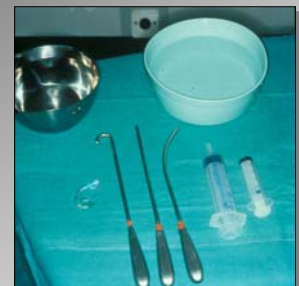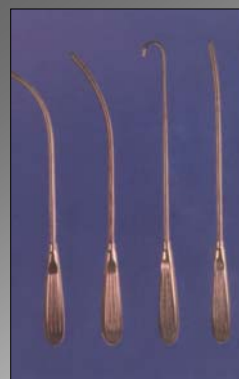
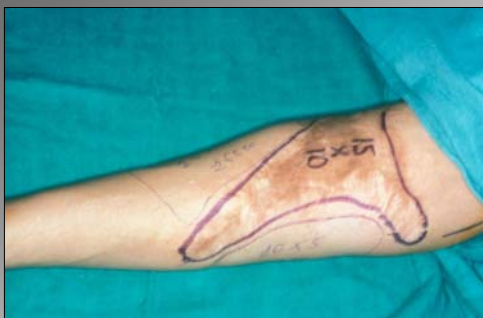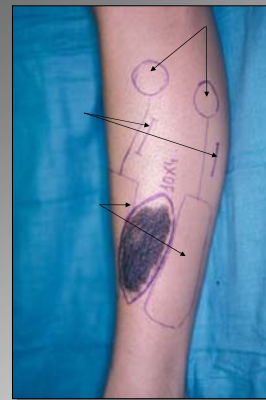


Tissu de même nature
Tissu de même couleur
Tissu de même sensibilité

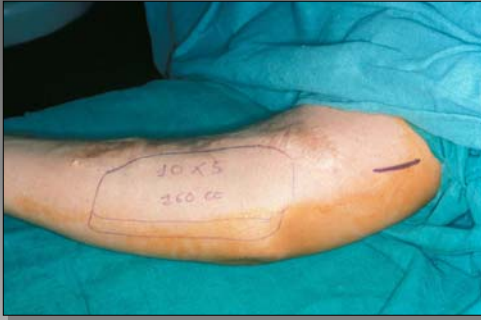
TECHNIQUE

Planning préopératoire
Lésion à traiter
Surface disponible
Zones à risque

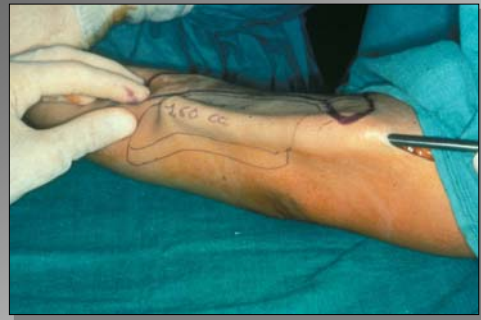Choix de la prothèse
Choix de la valve
Choix de la voie d'abord



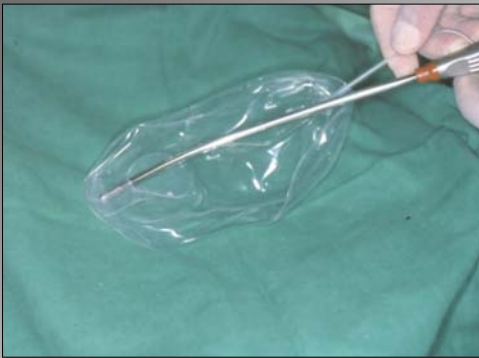Expansion cutanée



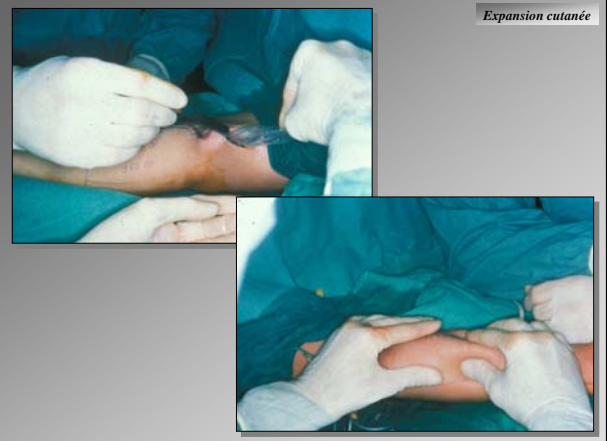Expansion cutanée



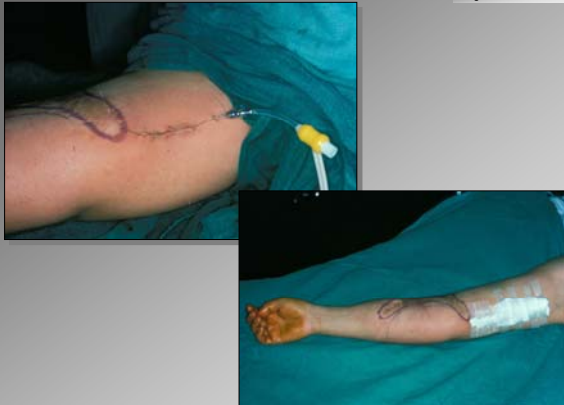Expansion cutanée



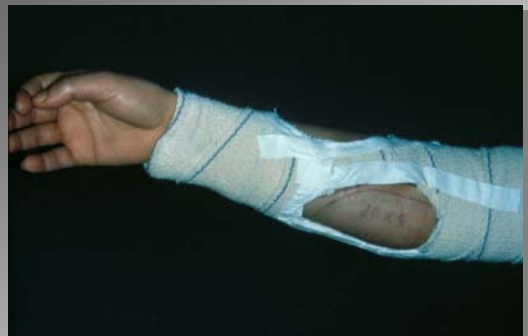Expansion cutanée

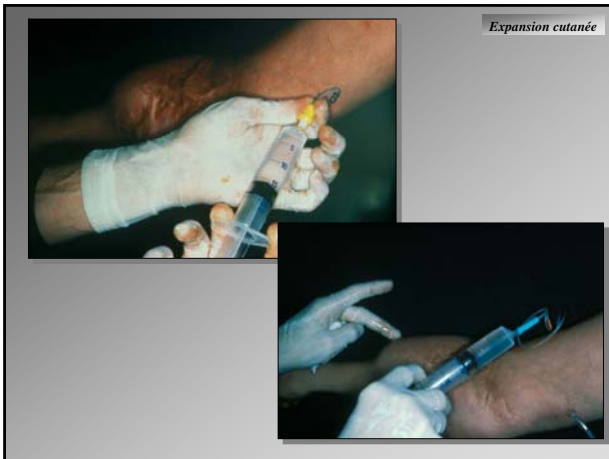


Expansion cutanée

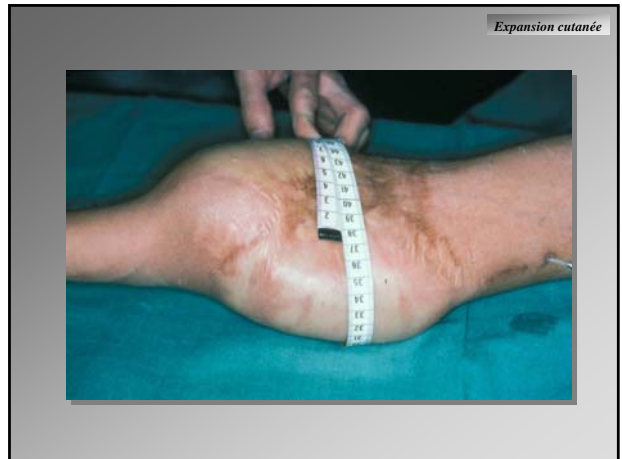

Expansion cutanée

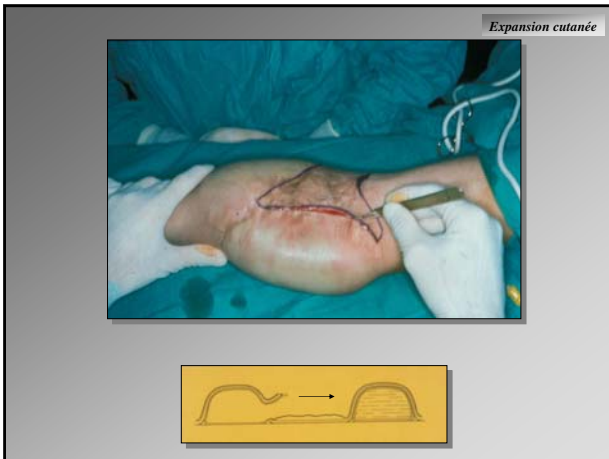




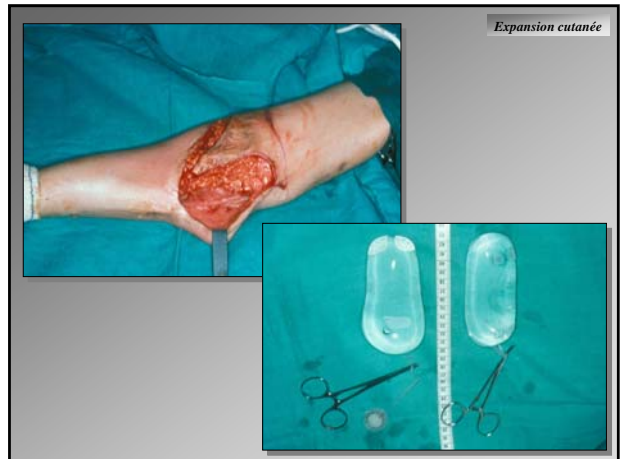Expansion cutanée



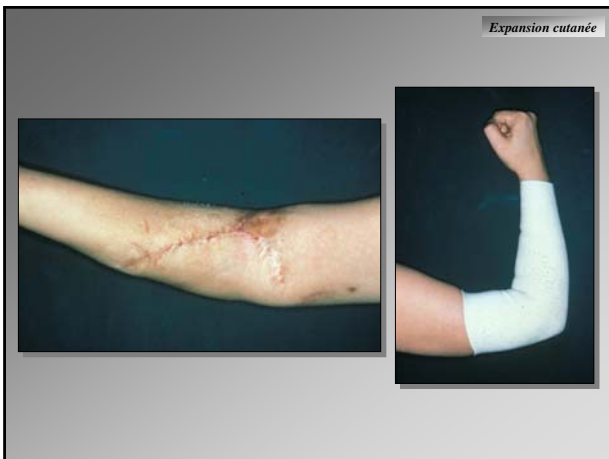Expansion cutanée



Expansion cutanée



Expansion cutanée



Expansion cutanée

Expansion cutanée

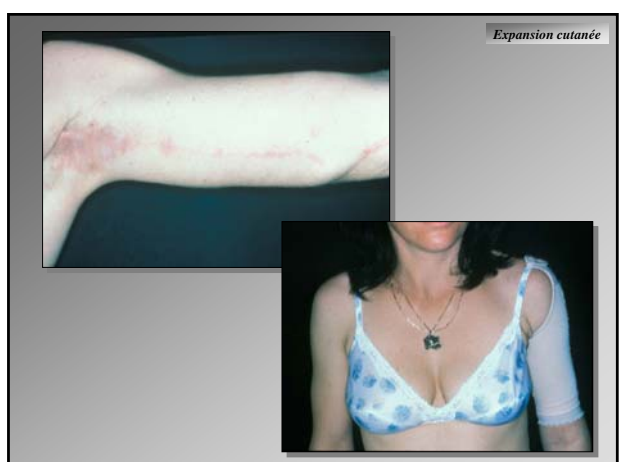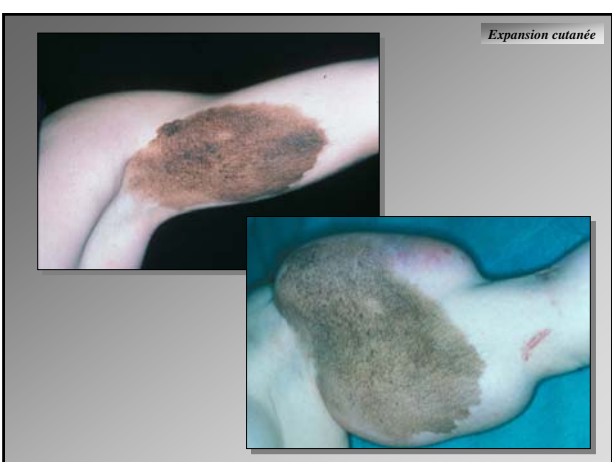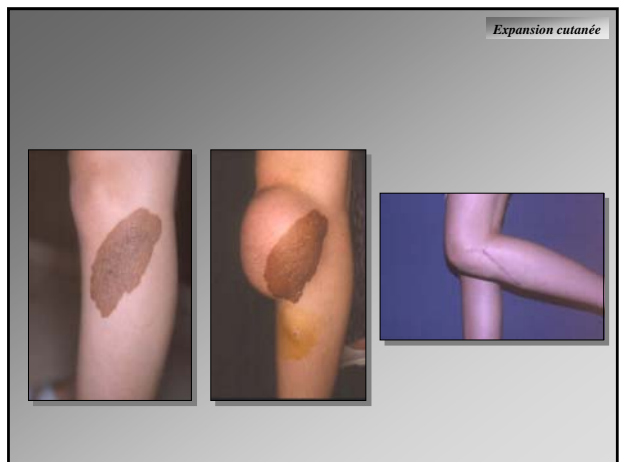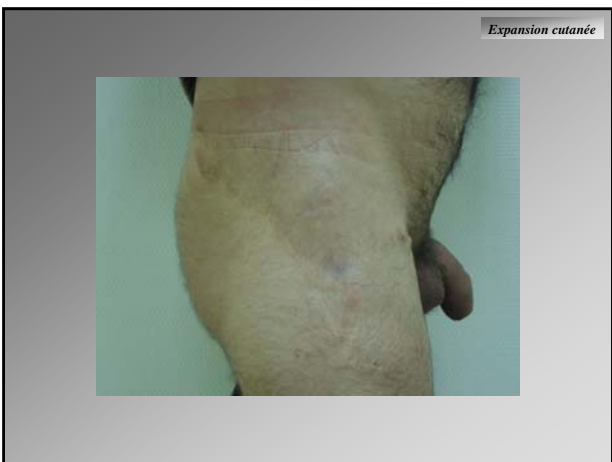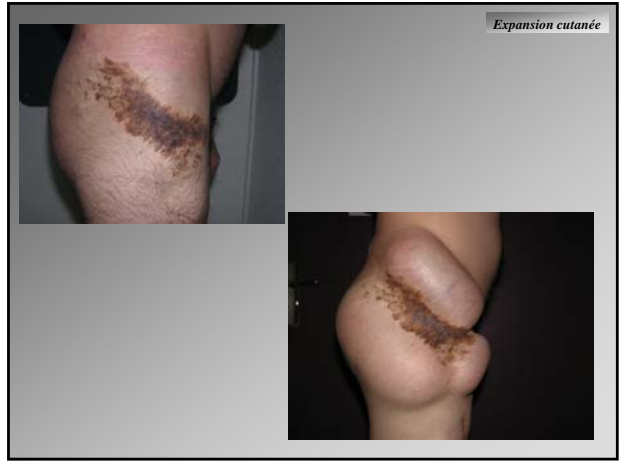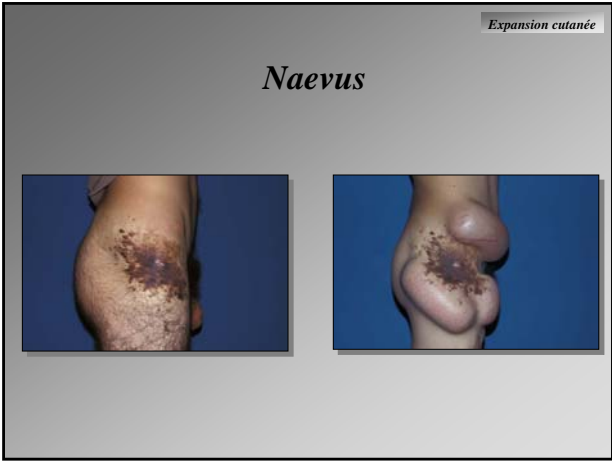INDICATIONS

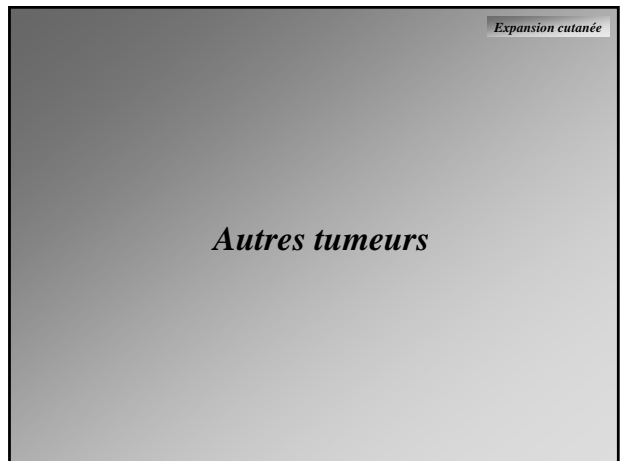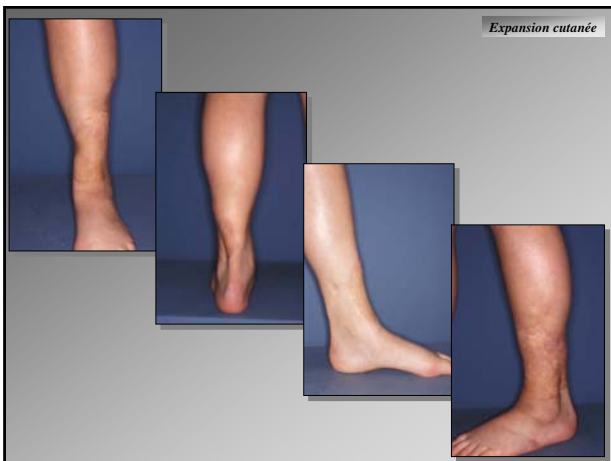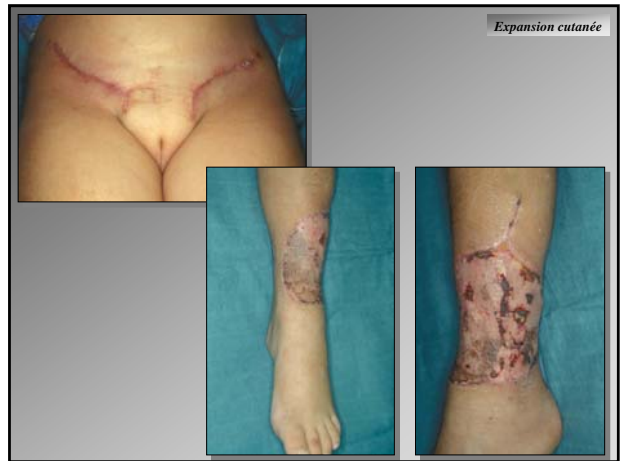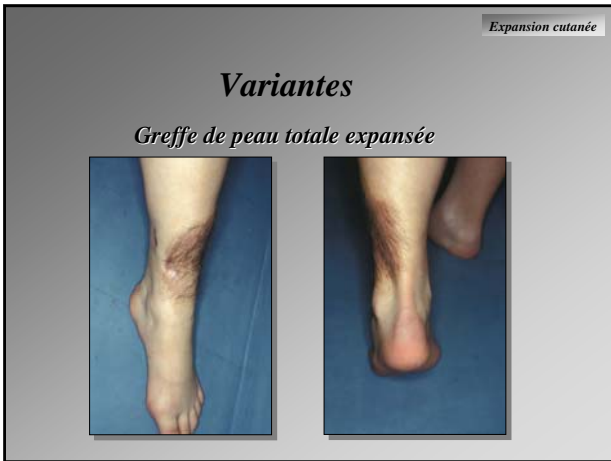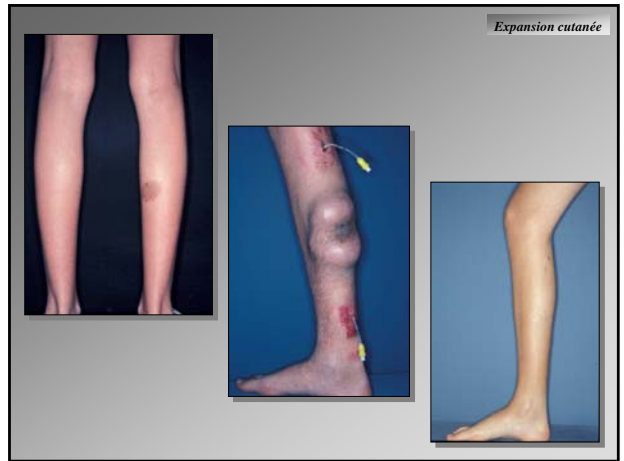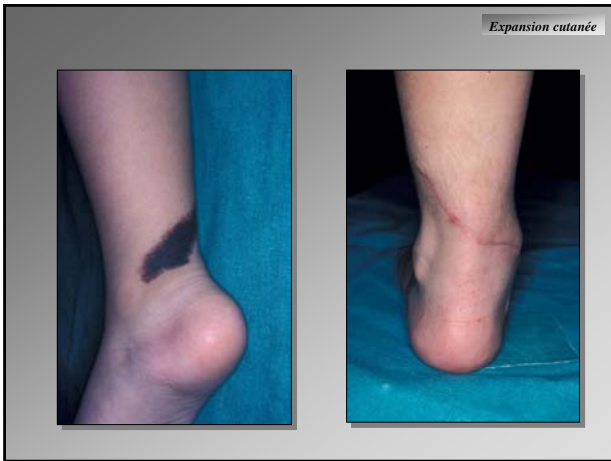Indications fonctionnelles

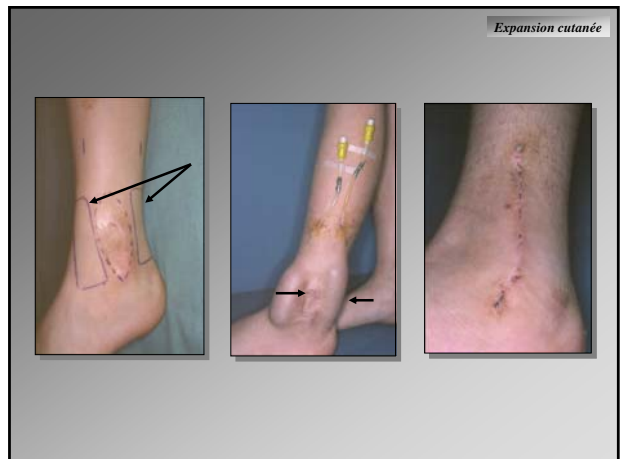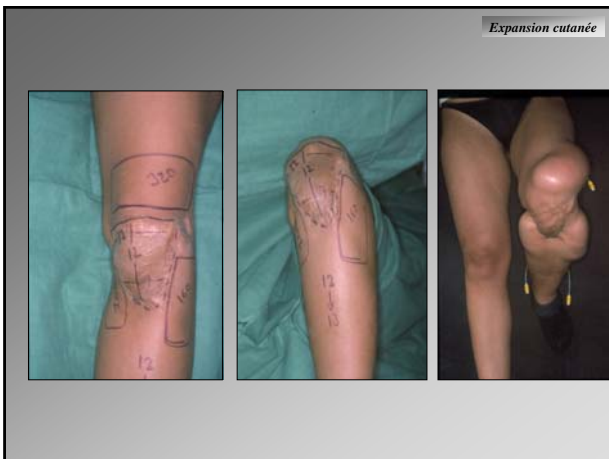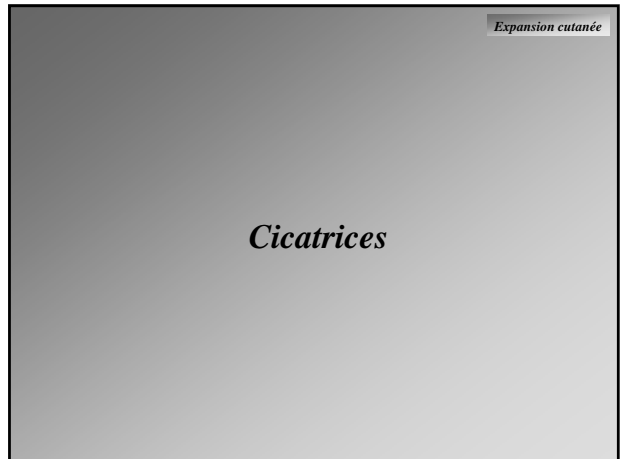
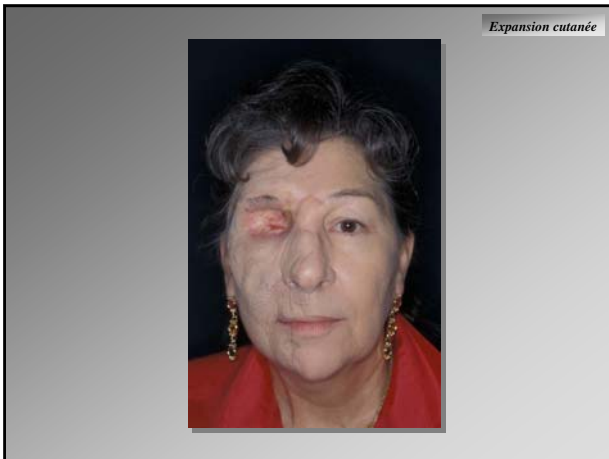
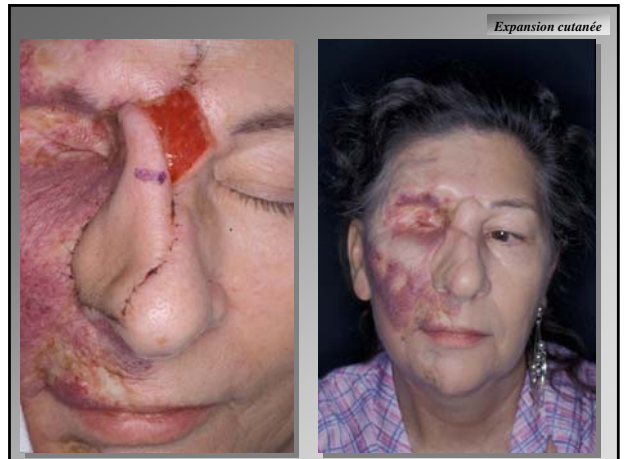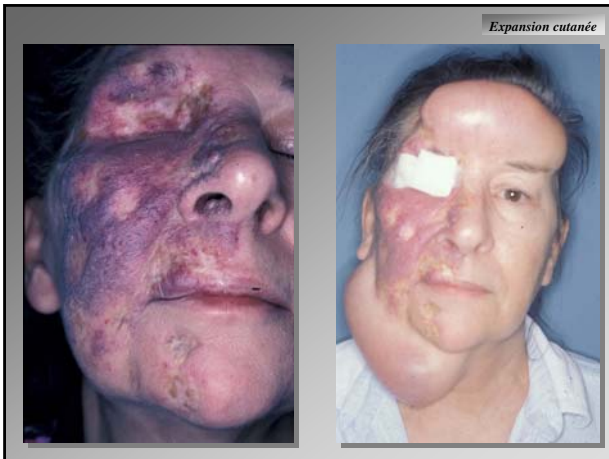- Tumeurs cutanées bénignes*
- Cicatrices*
- Reconstruction mammaire*

Indications esthétiques

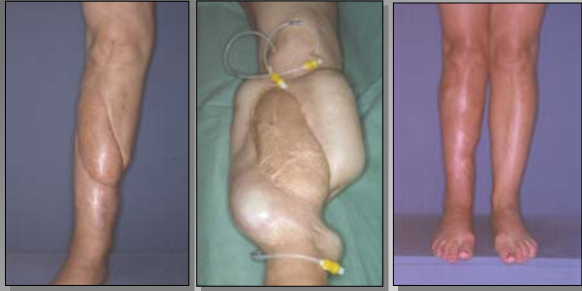- Cicatrices*
- Tatouages*
- Calvitie*



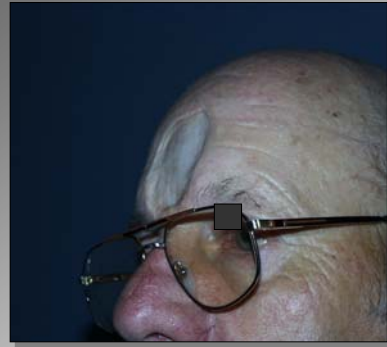



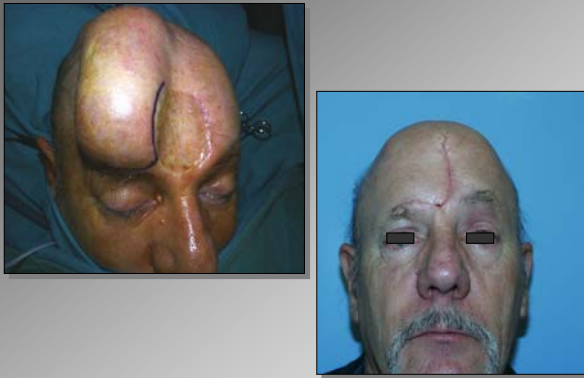Expansion cutanée



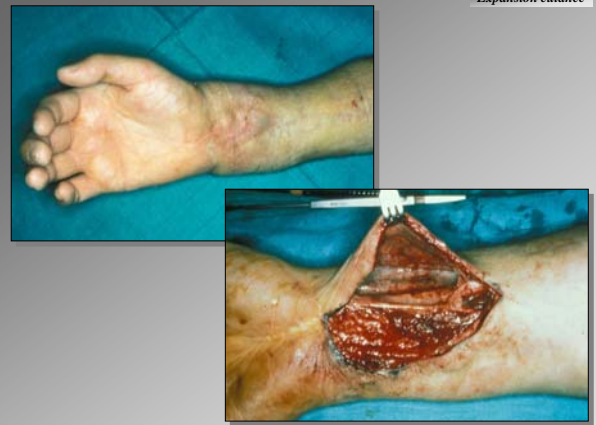Expansion cutanée



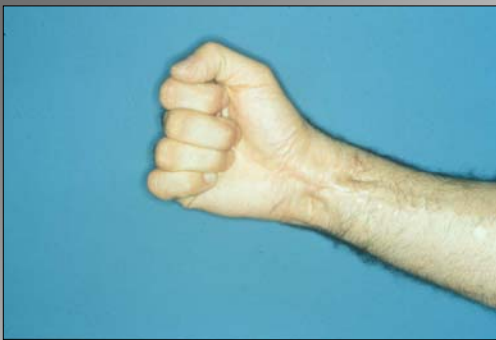Expansion cutanée



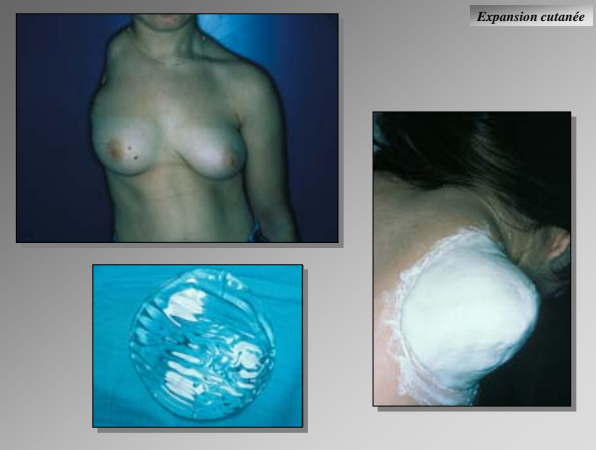Expansion cutanée

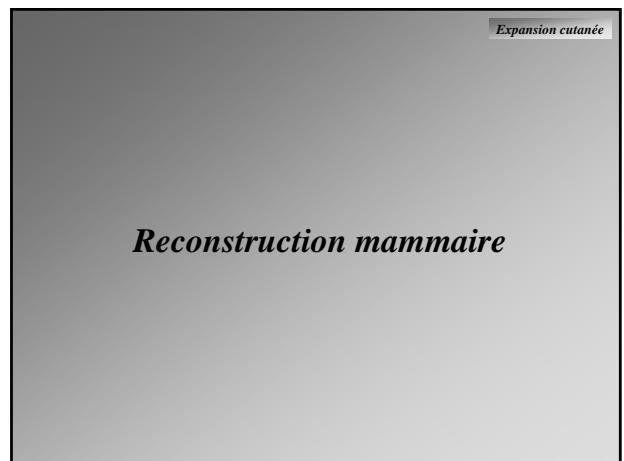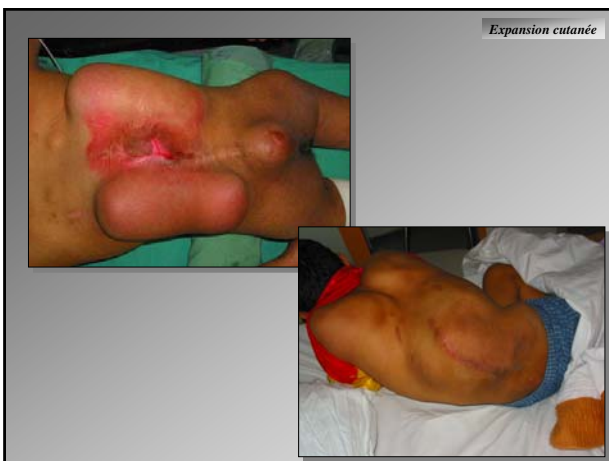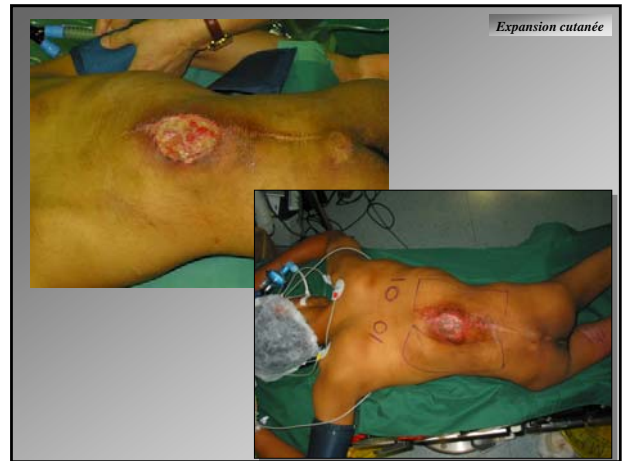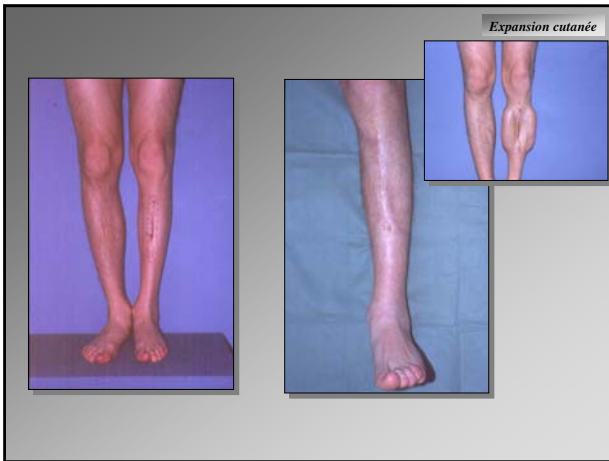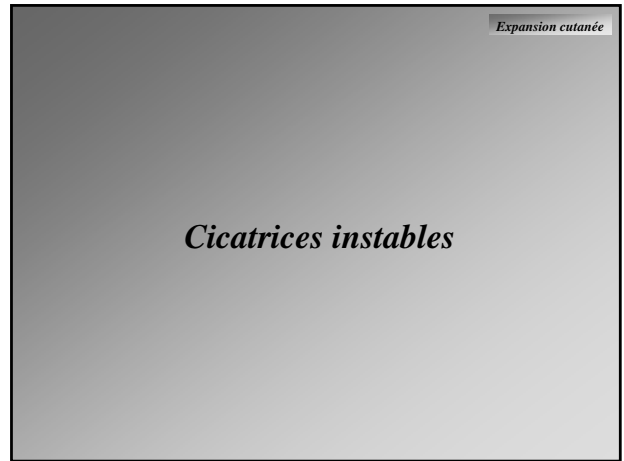


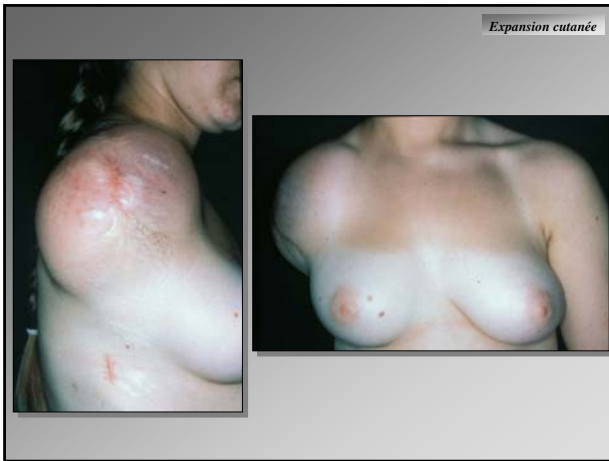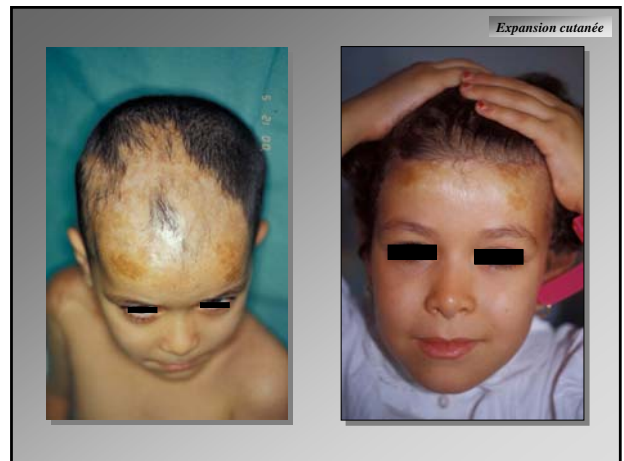
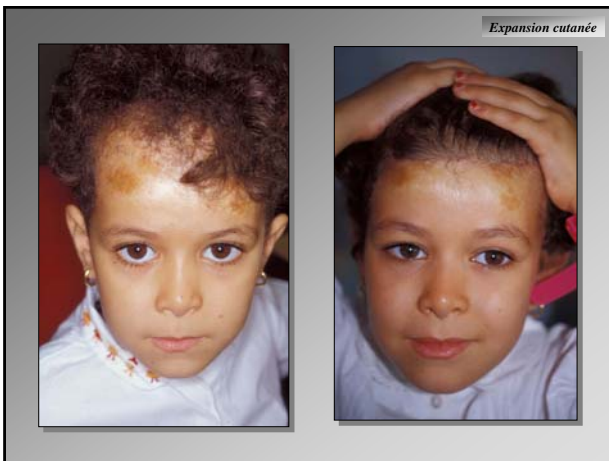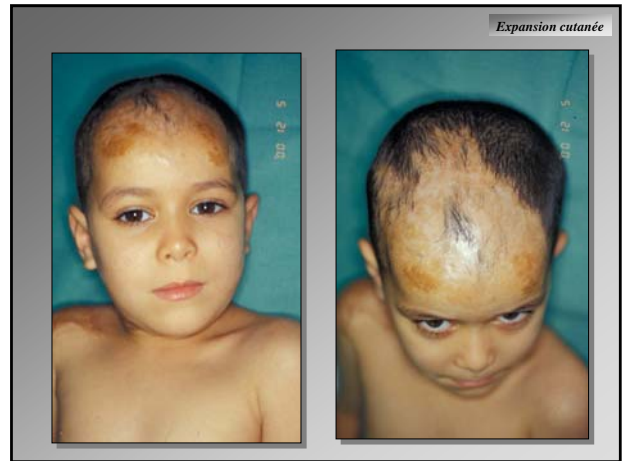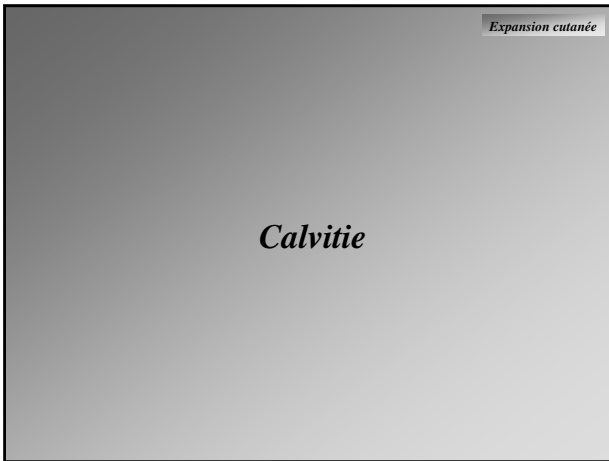
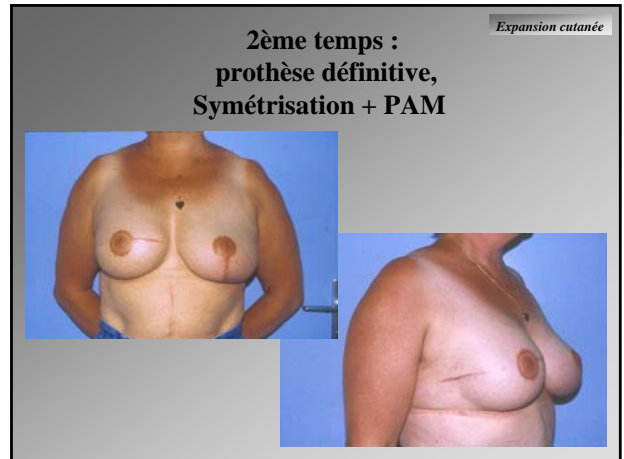
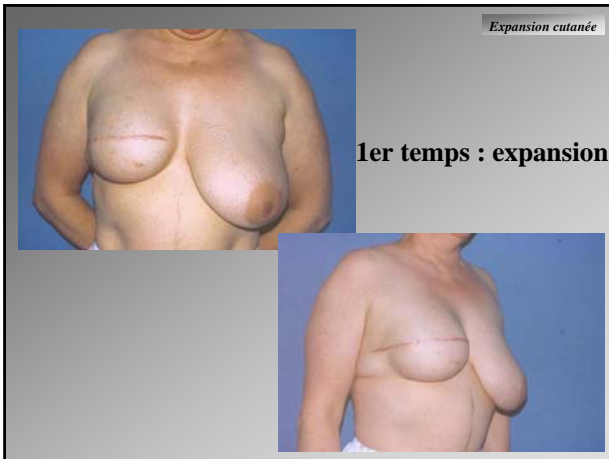
Expansion cutanée

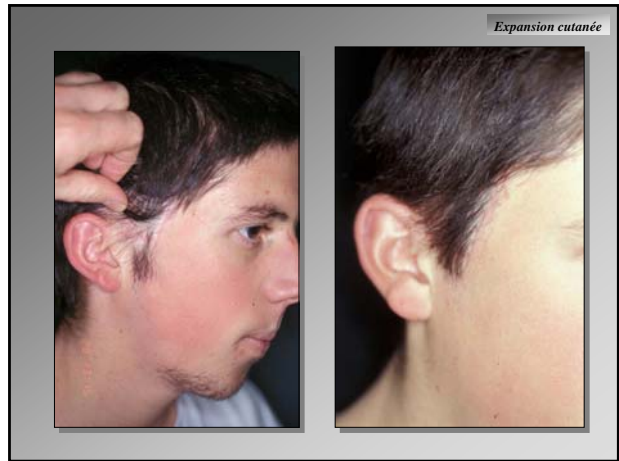
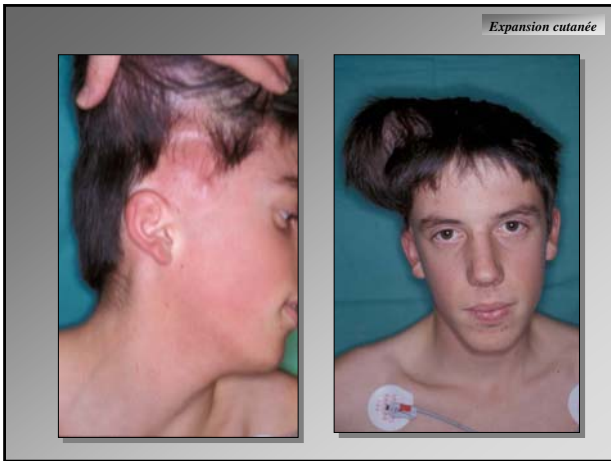
Expansion cutanée







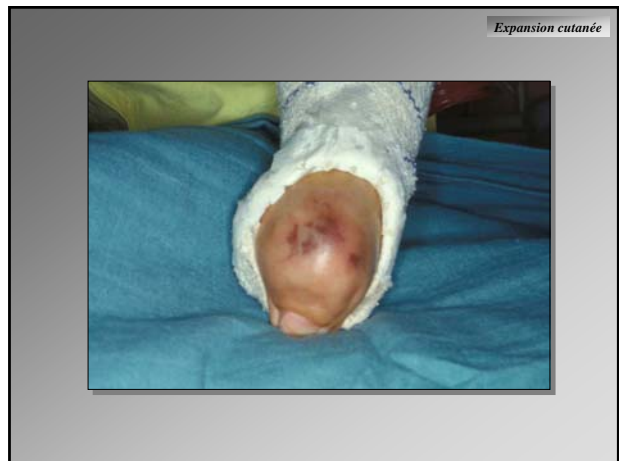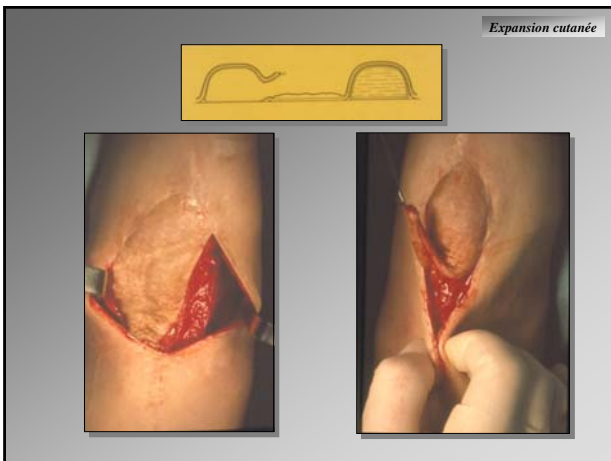

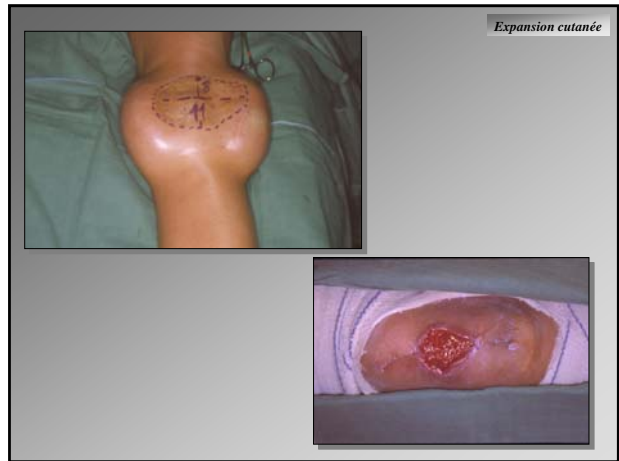
Expansion cutanée

COMPLICATIONS

Complications majeures

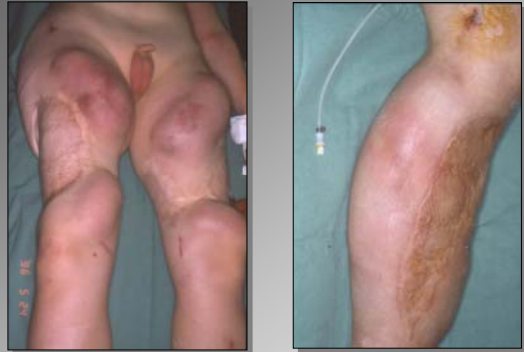Souffrance au décollement
Nécrose cutanée



COMPLICATIONS

Complications majeures

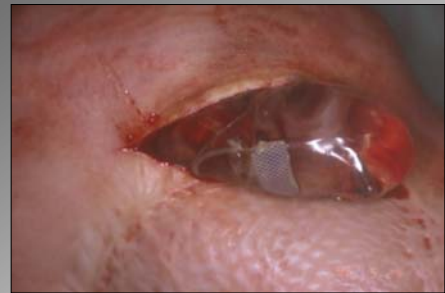Sepsis



COMPLICATIONS

Complications majeures

Exposition de prothèse



COMPLICATIONS

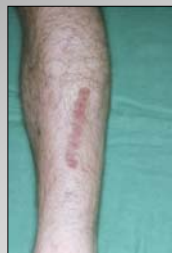Complications mineures

Hématome

Sérome

Exposition de valve

Elargissement des cicatrices



CONCLUSION

Peau de même texture
de même qualités
que la peau normale

Nécessite une technique rigoureuse

Expansion cutanée

