

Les greffes cutanées

Marc REVOL, Jean-Marie SERVANT

Professeurs de Chirurgie plastique

Hôpital Saint-Louis. 75010 Paris

2006

Une greffe est un fragment de tissu qui est complètement séparé de son site donneur pour être fixé sur un site receveur destiné à le revasculariser spontanément. Contrairement au "lambeau" qui contient sa propre vascularisation, une greffe ne "prend", ne survit, que si elle est revascularisée par les tissus où on l'a fixée. Si on place une greffe sur des tissus non ou mal vascularisés, elle échoue inéluctablement. On ne peut donc envisager une greffe que si le sous-sol qui la reçoit est suffisamment vascularisé.

GÉNÉRALITÉS

Les premières greffes cutanées ont été décrites par Jacques Reverdin, interne suisse des Hôpitaux de Paris, à l'occasion d'une communication à l'Académie Impériale de Chirurgie, rapportée le 8 décembre 1869 par Guyon. Sous le terme de greffe "épidermique", il soulevait à l'aiguille de minuscules fragments de peau qu'il sectionnait. Thiersch, professeur de chirurgie à Leipzig, avait précisé quelques années plus tard la nature dermo-épidermique des greffes de Reverdin et avait constaté le premier le phénomène de revascularisation des vaisseaux du greffon par ceux du lit receveur dès la 18^{ème} heure. Les greffes de peau totale ont été décrites vers la même époque, en 1871 par Lawson à Londres, et en 1872 par Ollier à Lyon, Wolff à Glasgow, et Krause à Altona en Allemagne [8].

Selon le donneur, on distingue les "autogreffes" (prélevées sur le patient lui-même), les "isogreffes" (prélevées sur son jumeau homozygote), les "homogreffes" (ou "allogreffes", prélevées sur un autre être humain), et les "hétérogreffes" (ou "xénogreffes", prélevées sur un animal). En raison de la très forte antigénicité de la peau, seules les "autogreffes" ne sont pas rejetées (ainsi que les "isogreffes", en fait très exceptionnelles en pratique). Les homogreffes, dont la survie nécessiterait l'emploi de médicaments immunosuppresseurs, ne sont pas employées. Toutefois, les homogreffes de cadavre, voire les hétérogreffes de peau de porc telles que l'*E-Z-derm*[®] conservent des indications chez les grands brûlés, où elles peuvent d'ailleurs parfois survivre sans être rejetées, comme chez les sujets immuno-déprimés.

Pour assurer la survie d'une greffe cutanée, **la zone receveuse** doit présenter certains caractères :

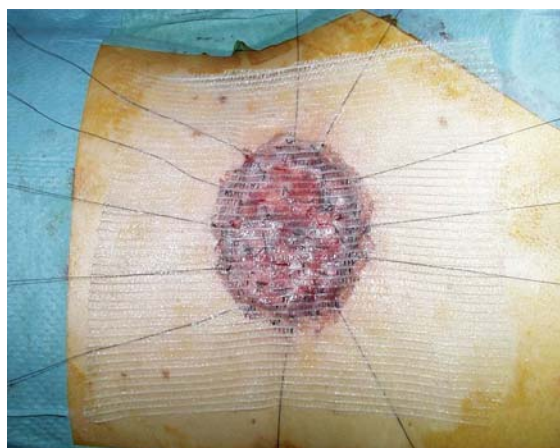
- Etre bien vascularisée. Toutes les zones susceptibles de bourgeonner spontanément conviennent, que ce soit d'emblée ou après bourgeonnement initial de la perte de substance.
- Ne pas être hémorragique. Il faut assurer une hémostase parfaite des exérèses cutanées, lorsqu'elles sont greffées d'emblée. Au besoin, il faut attendre quelques jours entre l'exérèse et la greffe, surtout dans le cas d'une greffe de peau totale de grande surface, irremplaçable.
- Ne pas être suintante. Pour cela, une feuille de *Corticotulle*[®] doit systématiquement être posée la veille de la greffe sur les bourgeons charnus, et parfois même deux jours avant. La seule exception à cette règle concerne les ulcères de jambe.
- Ne pas présenter d'infection virulente. Il est habituellement admis par les cliniciens que "l'infection" microbienne correspond à une quantité supérieure à 100 000 germes (10^5) par gramme de tissu. En pratique, ce n'est pas une numération qui guide le chirurgien, mais le seul aspect clinique de la zone receveuse, examinée quotidiennement. Dans les rares cas de doute clinique, Vilain avait décrit le "signe de la lame" : un prélèvement à l'écouvillon est fait là où la zone receveuse est la plus douteuse. Ce prélèvement est immédiatement étalé sur une lame de microscope, fixé, et coloré selon Gram. La lecture au microscope est faite immédiatement, au grossissement 1000. S'il n'y a pas de microbes visibles, c'est que leur nombre est inférieur à 10^5 par gramme de tissu, et que la greffe peut prendre. S'il y a des germes et des polynucléaires altérés, c'est que nombre des germes est supérieur à 10^5 par gramme de tissu, et que la greffe risque d'échouer.

Sa survie étant liée à sa revascularisation à partir de la profondeur, **la greffe doit être parfaitement immobilisée** et maintenue au contact de la zone receveuse, sans espace mort ni mouvements possibles de cisaillement. Dans la majorité des cas, un **bourdonnet** (figure 2) est indispensable pour cela (*Tulle gras*[®], *Jelonet*[®] ou *Vaselitulle*[®] le plus souvent; *Corticotulle*[®] pour les greffes très minces, les ulcères de jambe, les zones macérées telles que la main ou le périnée). Chaque fois que possible, il faut aussi placer des points de capiton sur toute la surface de la greffe (figure 1), et une attelle plâtrée sur le membre receveur pour éviter les mouvements du sous-sol pendant 7 à 10 jours.

Le bourdonnet est laissé en place pendant un temps variable selon les cas de 1 à 7 jours environ. Son ablation est impérative s'il existe de la fièvre, une douleur, une mauvaise odeur, ou une rougeur périphérique.

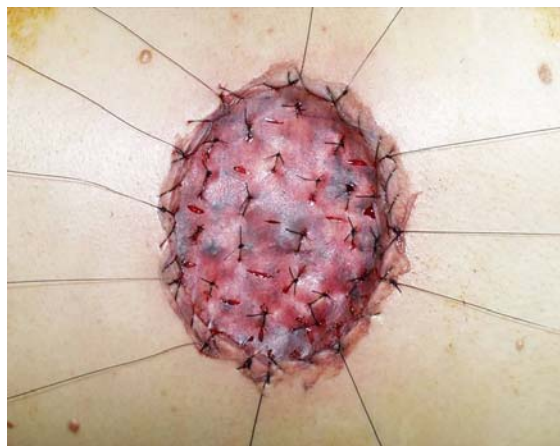

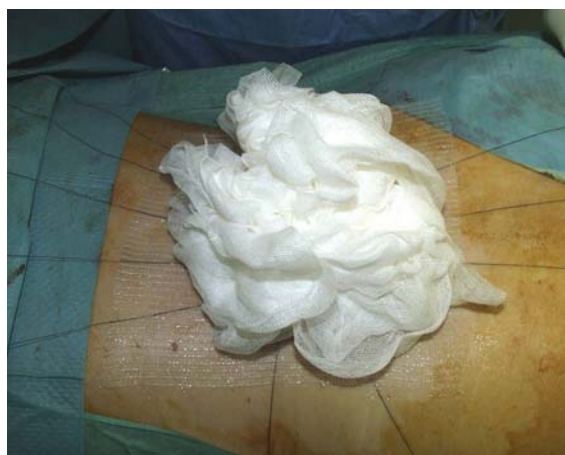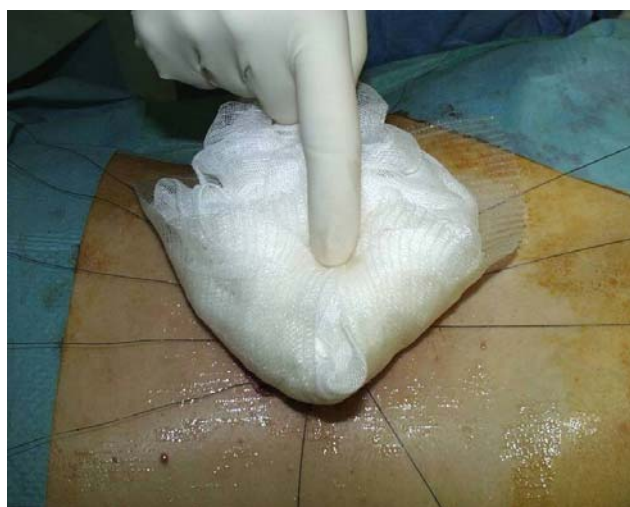Figure 1 : capitonnage de la greffe sur son sous-sol



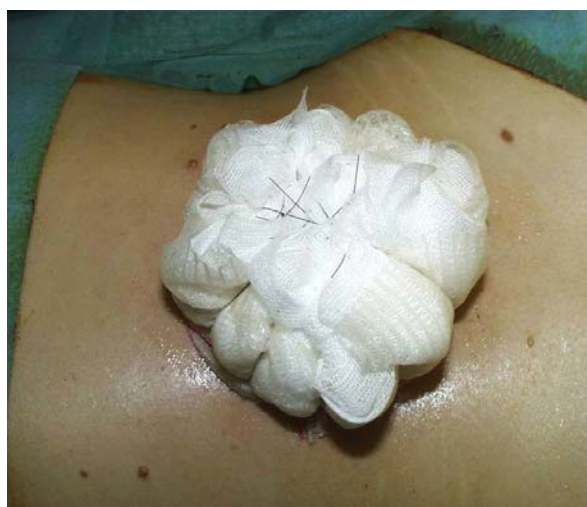2a



2b



2c

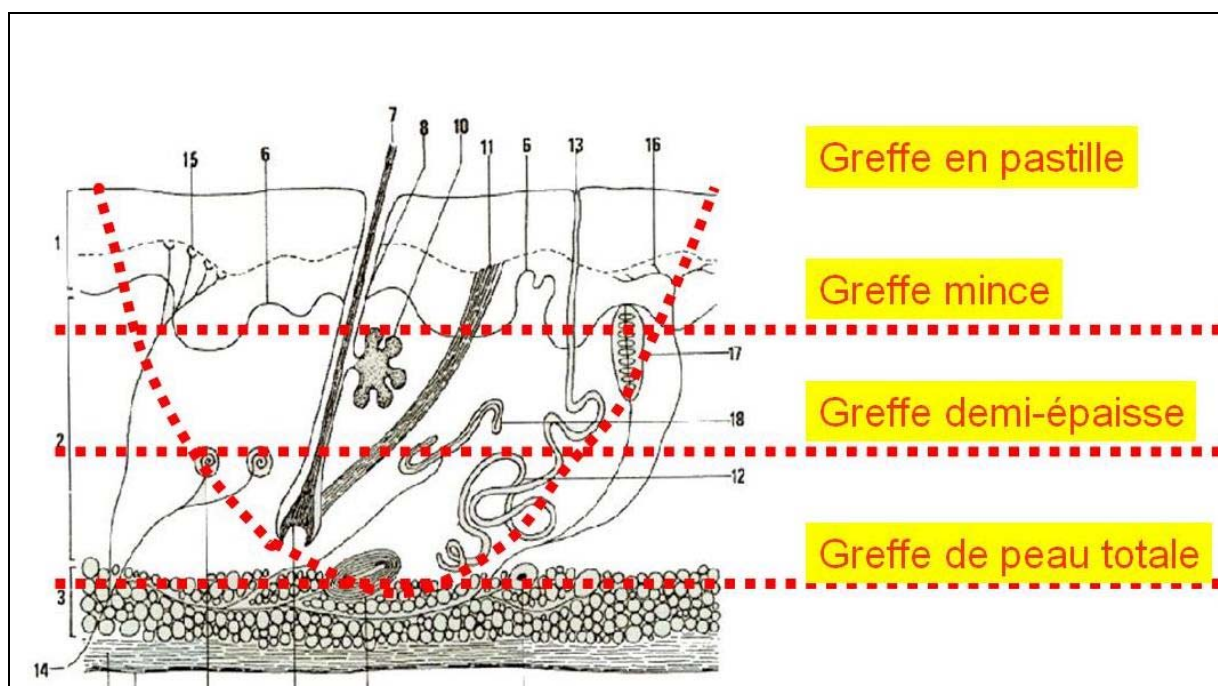


2d

Figure 2 : réalisation d'un bourdonnet

Plus une greffe est mince, plus elle prend facilement, mais moins elle est esthétique (texture, couleur) et plus elle se rétracte ou, plus exactement, plus son sous-sol se rétracte. Une greffe n'est jamais hypertrophique ou chéloïde, mais sa jonction avec la peau normale, ainsi que sa zone donneuse peuvent l'être. Une greffe est insensible au début. Lorsqu'une réinnervation sensitive survient, elle est tardive (plusieurs mois) et de mauvaise qualité, et se fait par la périphérie.

Malgré toutes les précautions techniques, **des complications sont possibles avec toutes les greffes**, pouvant aboutir à leur nécrose partielle ou totale. Celle-ci résulte soit d'une ischémie (absence de revascularisation), soit d'une infection, soit des deux à la fois.

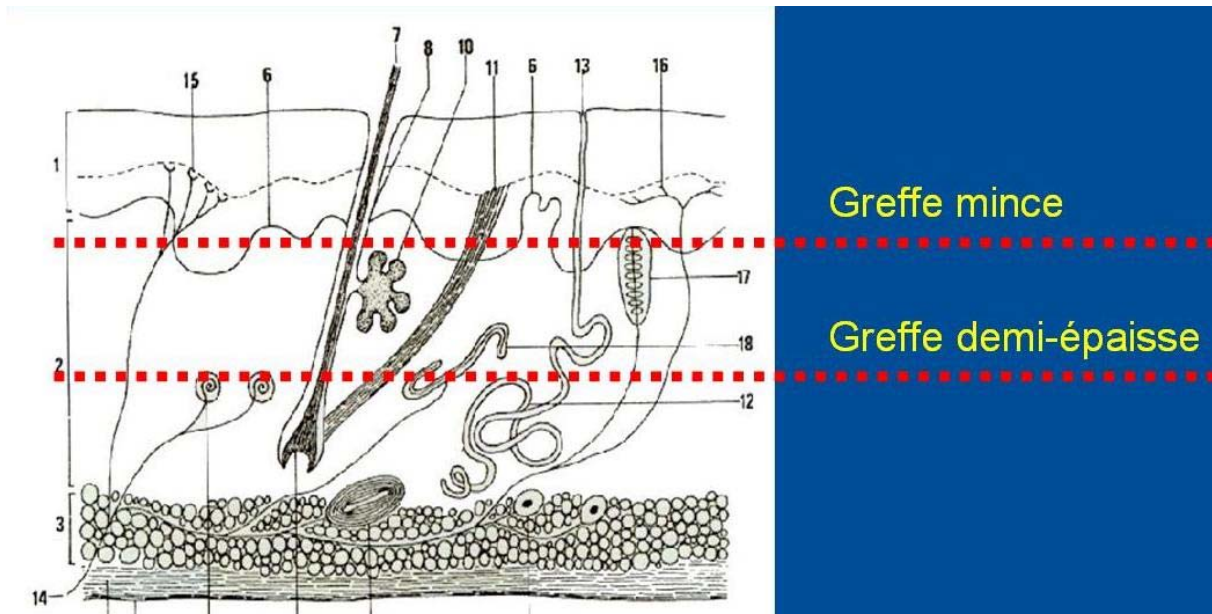


Les greffes cutanées sont classées suivant leur épaisseur histologique en : peau mince et demi-épaisse, peau totale, et greffes en pastilles. Les greffes composées, d'indications très spécifiques, et la peau cultivée, encore actuellement à l'état de recherche, sont à mettre à part.

GREFFES DE PEAU MINCE ET DEMI-ÉPAISSE

Seule la couche basale de l'épiderme est capable de mitoses. Si mince soit-elle, une greffe cutanée doit, pour survivre durablement, emporter au moins cette couche basale de kératinocytes. Les greffes de peau minces et demi-épaisses emportent donc l'épiderme et une partie plus ou moins profonde du derme : les greffes ultra-minces sont prélevées au niveau des papilles dermiques et laissent donc en

place des crêtes de membrane basale, alors que les greffes demi-épaisses respectent la partie profonde du derme, donc les annexes épithéliales qui y sont contenues (racines des poils, glandes sébacées et sudoripares).



La zone donneuse de ces greffes cicatrise par épidermisation insulaire spontanée, à partir des crêtes de la basale laissées en place (peau mince), et des annexes épidermiques conservées dans le derme (peau demi-épaisse). La durée de la cicatrisation de la zone donneuse et son risque d'hypertrophie cicatricielle sont d'autant plus grands que la greffe est épaisse. Les zones de prélèvement sont habituellement les membres (surtout cuisses et fesses), mais peuvent être aussi le thorax, l'abdomen, le dos, et le cuir chevelu.

Le prélèvement est fait avec un rasoir ou un dermatome. Tous ont une lame interchangeable à usage unique. Parmi tous les modèles d'instruments, les plus utilisés sont :

- le rasoir manuel de Lagrot-Dufourmental (fig. 3) . Félix Lagrot avait développé son rasoir pendant la deuxième guerre mondiale, après avoir découvert en 1942 en Angleterre celui de l'américain Blair. Son rasoir "rabot" s'aiguisait à chaque utilisation. Claude Dufourmental l'a perfectionné en introduisant la lame interchangeable et le réglage d'épaisseur que nous connaissons depuis lors. Robuste, simple et sûr, son maniement correct nécessite toutefois une solide expérience. Son réglage doit tenir compte de l'épaisseur variable du derme d'un sujet à l'autre et, chez un même patient, d'un endroit à l'autre. A ce sujet, l'épaisseur de la greffe doit être contrôlée non sur la

mollette de réglage du rasoir, beaucoup trop imprécise et inconstante, mais sur la qualité du saignement du site donneur. Un piqueté hémorragique très fin correspond à une greffe mince, un piqueté plus gros à une greffe demi-épaisse. Il ne faut pas voir de lobules graisseux, qui témoigneraient d'une prise totale du derme.

- les dermatomes électriques ou pneumatiques (*Aesculap®*, *Padgett®*, *Zimmer®*, etc.) permettent de prélever pratiquement sans entraînement de grandes bandes de peau assez étroites, à bords rectilignes (fig. 4). On peut régler à la fois la largeur du prélèvement, et son épaisseur d'une façon plus fiable et reproductible qu'avec les rasoirs à main. En moyenne, l'épaisseur du réglage pour une peau mince est voisine de 12/100° de pouces, soit 2 à 3/10° de millimètres.



Figure 3 : Dermatome de Lagrot-Dufourmentel



Figure 4 : Dermatome Aesculap®

Quel que soit l'instrument utilisé pour prélever la greffe, la zone donneuse doit être tendue aussi parfaitement que possible et, si besoin, largement infiltrée au sérum physiologique éventuellement adrénaliné.

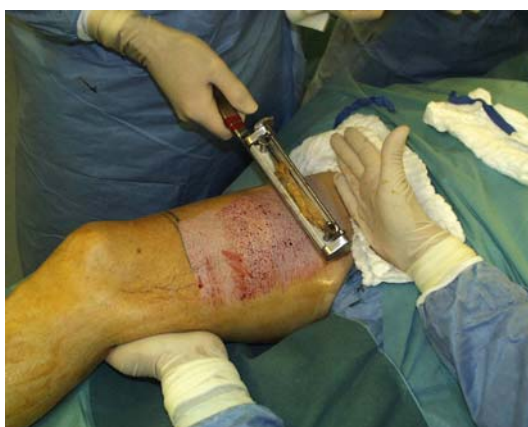

Figure 5

Une greffe de peau mince peut être utilisée :

- soit en bandes continues, au besoin cousues entre elles pour couvrir les grandes surfaces. Des perforations peuvent être pratiquées pour drainer les sérosités et éviter le décollement de la greffe, en sachant qu'elles laissent des cicatrices inesthétiques. La greffe peut déborder les limites de la zone receveuse sans inconvénient cicatriciel. Après l'ablation du bourdonnet, lorsque la greffe est bien prise, un certain degré de séchage est utile : la greffe peut être exposée à l'air quelques heures par jour avant d'être recouverte par un pansement au *Tulle gras*[®] ou au *Vaselitulle*[®]. Lorsqu'une greffe est décollée par un sérome (exsudat séreux non hémorragique), elle est nourrie par imbibition et peut reprendre après évacuation de l'épanchement. N'étant pas nourrie par imbibition, une greffe décollée par un hématome souffre, d'autant plus que l'évacuation de cet hématome a été tardive.

- soit en filet ("mesh-graft"), pour multiplier la surface de greffe prélevée par un facteur variable de 1,5 à 6 (le plus souvent 3). L'épithélialisation des espaces situés entre les mailles du filet se fait secondairement à partir de ces dernières. Cette méthode efficace mais inesthétique n'est à utiliser que sur les zones receveuses de très grande surface et/ou très suintantes (brûlures, grandes mises à plat).

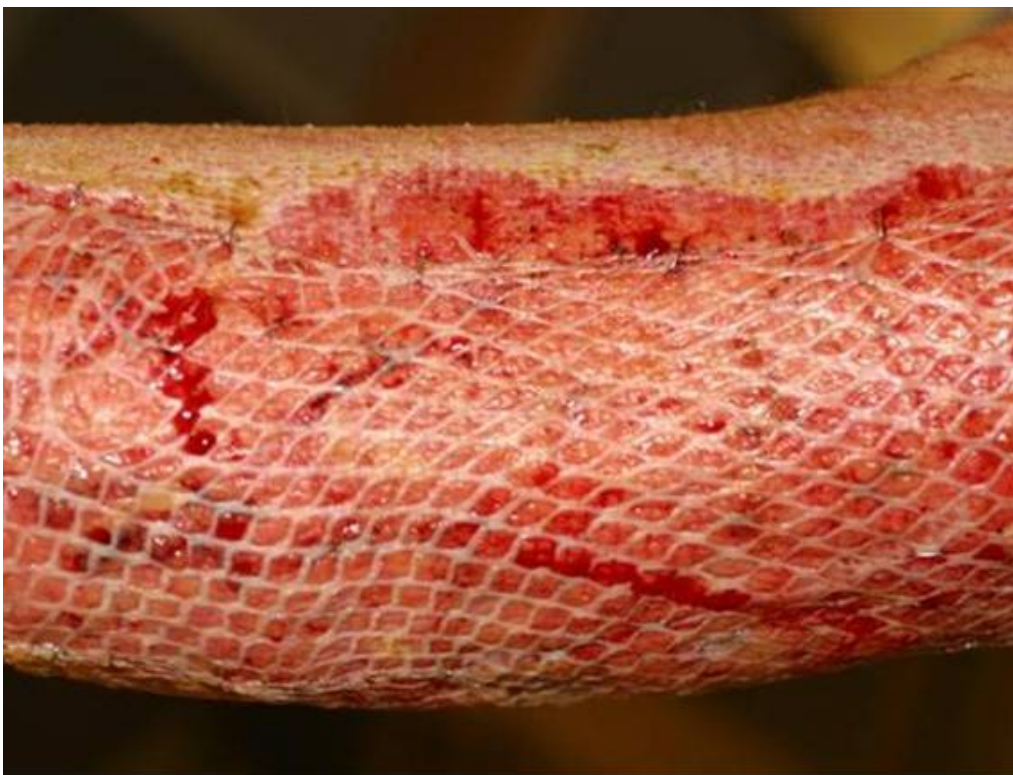

Figure 6

Une greffe en filet est fixée par quelques points périphériques et quelques points de capiton, et couverte par un pansement au *Corticotulle*[®]. Plus le suintement et/ou le risque infectieux sont

importants, plus le premier pansement doit être précoce, et plus la greffe doit être laissée à l'air dans la journée (*Corticotulle*® la nuit). Par rapport aux greffes de peau demi-épaisse, les greffes de peau mince sont plutôt indiquées dans les cas où une grande rétraction de la zone receveuse est recherchée pour être traitée secondairement, et/ou chez les patients prédisposés aux chéloïdes, pour éviter celle de la zone donneuse.

Pansement d'une prise de greffe de peau mince

*Le but est de ne pas empêcher l'épidermisation insulaire spontanée. Beaucoup de méthodes ont été, sont, et seront proposées. La nôtre ne nécessite qu'un seul pansement, réalisé au bloc opératoire le jour de l'intervention. Après hémostase spontanée sous une compresse imbibée de sérum adrénaliné, la zone donneuse est couverte par une épaisseur de *Corticotulle*®, puis par des compresses stériles, puis des pansements absorbants. L'ensemble est fixé avec des bandes *Velpeau* et de *Elastoplaste*®, suffisamment solidement pour pouvoir être laissé en place pendant 3 semaines. En l'absence d'infection en effet, le pansement n'est pas changé, ce qui évite les douleurs très importantes qui surviennent lors de la mise à nu du derme exposé. Au bout de 3 semaines, le pansement est retiré délicatement, et l'épidermisation de la zone donneuse est le plus souvent obtenue. Sinon, le même type de pansement est recommencé avec une fréquence variable jusqu'à l'épidermisation.*

*Comme pour les brûlures, une éventuelle infection du derme de la zone donneuse nous fait prescrire de la *Flammazine*®.*

Pansement d'une greffe

Pendant les premiers jours, le but est de maintenir la greffe aussi étroitement que possible contre sa zone receveuse, qui doit être immobilisée aussi bien que possible. Après ablation du bourdonnet, les pansements de la greffe sont quotidiens et reposent sur les tulles et interfaces au contact de la greffe, et sur les compresses dépliées pour capitonner et protéger l'ensemble. Si une greffe de peau totale doit absolument être maintenue en permanence sous un pansement très gras pendant les premières semaines pour éviter la dessiccation nuisible de sa surface, il n'en est pas de même pour les greffes de peau mince ou demi-épaisses, qui peuvent être exposées à l'air libre pendant quelques heures par jour pour faciliter leur prise lorsqu'elle n'est pas parfaite d'emblée.

GREFFES DE PEAU TOTALE

Prélevées au bistouri, les greffes de peau totale (GPT) emportent toute l'épaisseur de la peau, épiderme et derme avec ses annexes pilo-sébacées. La zone donneuse, incapable d'épidermisation insulaire à partir de son sous-sol, doit être suturée.

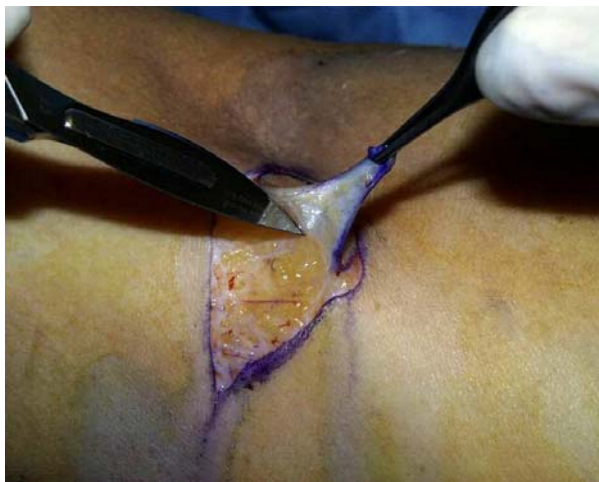

Figure 7

Le prélèvement est fait au bistouri. La face profonde du derme doit être parfaitement dégraissée (petits ciseaux pointus fins), surtout lorsque le derme est épais. En fait, c'est la partie profonde du derme qui est retirée sous le terme de "dégraissage". En règle générale, une GPT est mise en place

immédiatement après une excision chirurgicale, sans attendre de bourgeonnement. L'existence de réseaux vasculaires dermiques dans la greffe explique qu'une GPT peut prendre "en pont" au-dessus d'une zone avasculaire si elle n'excède pas 1 cm². Une GPT doit être suturée bord à bord à la zone receveuse pour éviter une cicatrice en marche d'escalier.

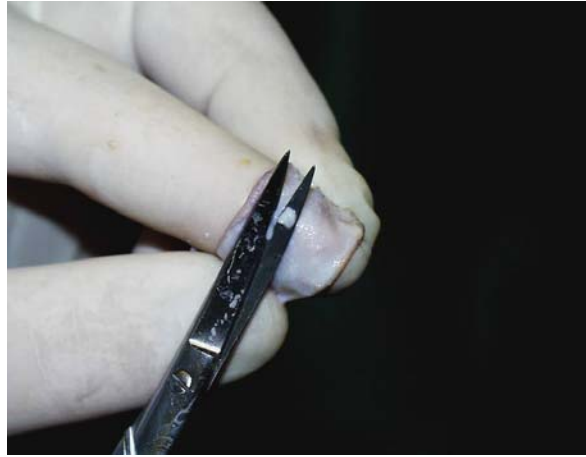

Figure 8

Les zones de prélèvement possibles sont, pour une greffe du visage, situées le plus près possible de la zone receveuse : sur les paupières supérieures, devant et derrière les oreilles, et à la base du cou au dessus de la clavicule. Sauf lorsque la surface à greffer est très grande, les autres zones de prélèvement ne sont pas utilisées pour le visage (très dyschromiques) : régions inguinales et sus-pubienne, face interne du bras, pli du coude, pli du poignet. La plus grande surface de peau totale prélevable est celle d'une plastie abdominale. L'expansion préalable de la zone donneuse peut être utile dans certains cas (enfant, séquelles de brûlure).

Après l'ablation du bourdonnet, lorsque la greffe est bien prise, il faut éviter sa dessiccation par des pansements quotidiens au *Tulle gras*[®], *Jelonet*[®] ou au *Vaselitulle*[®]. Même lorsque la greffe n'est pas parfaite, il ne faut pas se précipiter pour l'exciser, et poursuivre longtemps les pansements gras. Les avantages trophiques et esthétiques de la GPT rendent très fréquentes ses indications au niveau du visage et des mains.

GREFFES EN PASTILLES

Très populaire chez les dermatologues, ce type de greffe très inesthétique n'a pratiquement plus aucune indication actuelle en chirurgie plastique, en dehors de certains ulcères de jambe. En effet, elles prennent bien sur des sous-sol pauvrement vascularisés, même en présence d'un certain degré d'infection. Une indication possible est aussi la couverture de pertes de substances cutanées dans certains cas d'épidermolyse bulleuse.

Chaque pastille, de petite surface, est d'épaisseur variable, plus importante au centre qu'en périphérie. La zone donneuse de chaque pastille peut s'épidermiser spontanément à partir de ses berges. Il est cependant esthétiquement préférable d'exciser en fuseau et de suturer toute la zone donneuse des pastilles. Les zones de prélèvement sont habituellement les plis inguinaux.

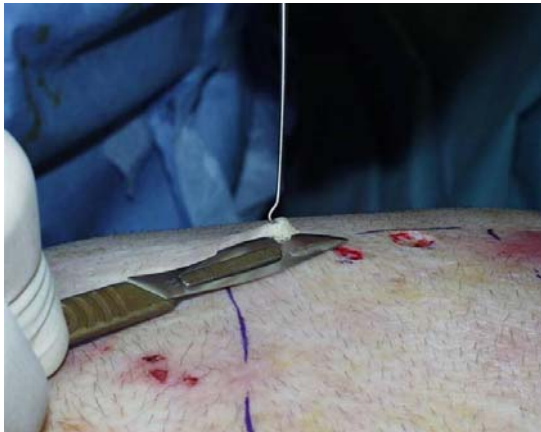

Figure 9

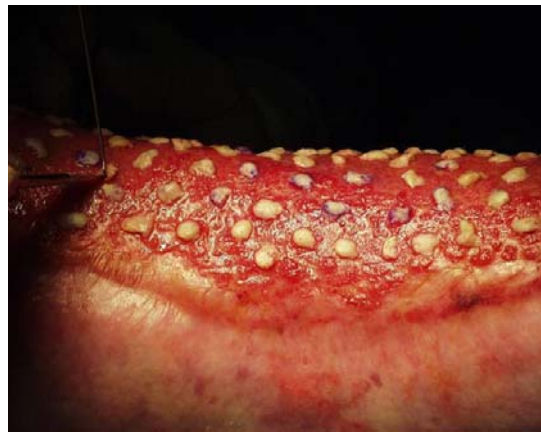

Figure 10

Le prélèvement de chaque pastille est fait au bistouri (fig. 9), en sectionnant le cône cutané soulevé par la pointe d'une aiguille. Les pastilles sont posées sur la zone receveuse, et maintenues en place par une grande feuille de *Tulle gras*[®] ou de *Vaselitulle*[®]. Cette compresse, laissée en place plusieurs jours, est recouverte par un pansement humide renouvelé tous les jours.

GREFFES COMPOSÉES

On appelle greffe "composée" une greffe qui comprend 2 ou plusieurs tissus différents. Le plus souvent, elle est composée de peau et de cartilage, ou de muqueuse et de cartilage. L'emploi de ces greffes très particulières est réservé aux reconstructions limitées d'oreille, de paupière, de nez. Comme toutes les greffes, un greffe composée ne survit que si elle est revascularisée par sa zone donneuse. Or la surface de contact avec celle-ci est très limitée, et il existe donc un risque d'échec plus important que celui d'une greffe cutanée conventionnelle.

GREFFES DE PEAU CULTIVÉE (voir aussi le chapitre de Bernard Coulomb)

Bien que les premiers travaux datent de la fin des années 1970, le domaine des cultures de peau reste encore largement à l'état de recherche et de développements. L'idéal serait de pouvoir cultiver à la demande, en laboratoire, de la peau autologue, composée à la fois d'un derme (pour ses propriétés mécaniques) et d'un épiderme (pour sa fonction de barrière). Cela est techniquement possible et a été démontré chez l'animal par Bell [1], puis chez l'homme par Dubertret et son équipe [3]. Mais si elle présente des avantages indéniables, les délais d'attente de cette culture sont trop longs pour que cette technique soit applicable en pratique chez le grand brûlé. Les techniques actuellement utilisées en clinique humaine dissocient donc l'épiderme et le derme.

A partir de biopsies cutanées du patient, réalisées si possible en zone pileuse pour avoir des cellules souches. Il est possible d'obtenir en trois semaines 1 m² d'épiderme à partir d'une biopsie de 2 cm². En fait, cet épiderme formé de kératinocytes de culture pousse sur une couche de fibroblastes, selon la technique de Rheinwald et Green [6], qui consiste à cultiver des fibroblastes jusqu'à former une monocouche confluyente dans les boîtes. Ces fibroblastes sont alors irradiés de telle façon qu'ils puissent survivre, mais sans pouvoir se diviser. Cette couche cellulaire nourricière est ensuiteensemencée avec des cellules épidermiques. Très fragiles, les feuillets épidermiques obtenus sont agrafés sur des compresses de gaze qui permettent de les manipuler. Un support de fibrine est à l'étude [7]. Protégée par des brevets et commercialisée à l'échelle industrielle par la firme américaine *Genzyme Tissue Repair*[®] de Boston (ex-*Biosurface Technology*), cette technique permet de

reconstituer la barrière protectrice d'un épiderme autologue chez le grand brûlé. Ses mauvaises qualités trophiques et esthétiques et son coût prohibitif la réservent toutefois au traitement des brûlés de très grande surface (au moins 60% de la surface corporelle brûlée au 3^{ème} degré) lorsque le pronostic vital est exclusivement lié à la surface brûlée. Mais s'il est possible d'obtenir assez rapidement de l'épiderme autologue de culture pour l'usage clinique, le derme équivalent idéal sur lequel on puisse le greffer reste encore à trouver. Parmi les possibilités actuelles, on peut citer :

- l'allogreffe cryopréservée de peau de cadavre, qui permet d'abord de couvrir le patient brûlé pendant que son épiderme repousse au laboratoire, puis, une fois débarrassé par ponçage de l'épiderme antigénique du cadavre [3], de servir de sous-sol à la greffe de l'épiderme de culture.
- L'*Integra*[®] est une matrice acellulaire de collagène (provenant de tendons bovins) et de protéoglycanes (provenant du cartilage de requin), recouverte d'une feuille de silicone [1]. Cette matrice est progressivement vascularisée et colonisée par les fibroblastes du patient, qui remplacent le collagène de la matrice par du collagène autologue. Au bout de trois semaines, lorsqu'une vascularisation adéquate de la matrice dermique a été obtenue, la feuille de silicone est retirée et remplacée par une greffe de peau mince autologue. Quant à la greffe de culture d'épiderme autologue sur ce type de produit, il pose encore des problèmes non résolus.
- L'*Appligraf*[®] de *Novartis*[®], qui est une culture de fibroblastes allogéniques dans un réseau de collagène, aboutissant à la formation d'un derme équivalent sur lequel peut être greffée une culture de kératinocytes autologues. Les recherches actuelles semblent en effet aller dans la direction des greffes allogéniques (kératinocytes, fibroblastes) en associant les concepts de thérapie et de culture cellulaires, et en débordant largement les indications rares des grandes surfaces brûlées pour s'intéresser aux petites surfaces des plaies chroniques, considérablement plus fréquentes et donc financièrement plus intéressantes pour l'industrie.

RÉFÉRENCES

1. **Bell E, Ehrlich P, Buttle D and Nakatsuji T.** Living tissue formed in vitro and accepted as skin-equivalent tissue of full thickness. *Science* 1981, 211: 1052
2. **Burke JF, Yannas IV, Quinby WC, Bondoc CC and Jung WK.** Successful use of a physiologically acceptable artificial skin in the treatment of extensive burn injury. *Ann Surg* 1981, 194: 413
3. **Coulomb B, Friteau L, Baruch J, Guilbaud J, Chrétien-Marquet B, Glicenstein J, Lebreton-Decoster C, Bell E and Dubertret L.** Advantage of the presence of living dermal fibroblasts within in vitro reconstructed skin for grafting in humans. *Plast Reconst Surg* 1998, 101: 1891
4. **Cuono CB, Langdon R, Birchall N, Barttelbort S and McGuire J.** Composite autologous-allogenic skin replacement: development and clinical application. *Plast Reconst Surgery* 1987, 80: 626.
5. **Oshima H, Rochat A, Kedzia C, Kobayashi K and Barrandon Y.** Morphogenesis and renewal of hair follicles from adult multipotent stem cells. *Cell* 2001, 104: 233
6. **Rheinwald JG and Green H.** Serial cultivation of strains of human epidermal keratinocytes : the formation of keratinizing colonies from single cells. *Cell* 1975, 6: 331
7. **Ronfard V, Rives JM, Neveux Y, Carsin H and Barrandon Y.** Long-term regeneration of human epidermis on third degrees burns transplanted with autologous cultured epithelium grown on a fibrin matrix. *Transplantation* 2000, 70: 1588
8. **Vilain R.** *Jeux de mains.* Arthaud, Paris, 1987 (353 pages)